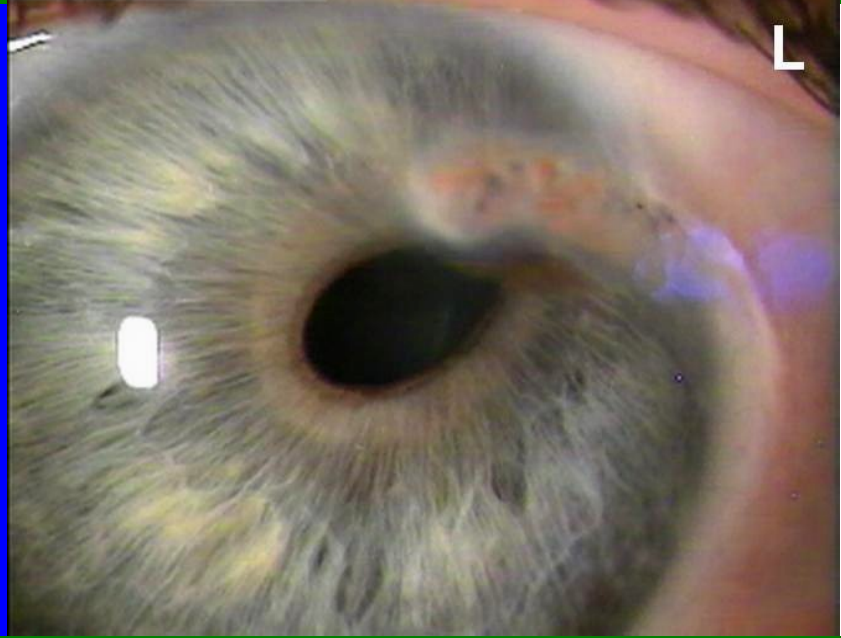

Kolobom



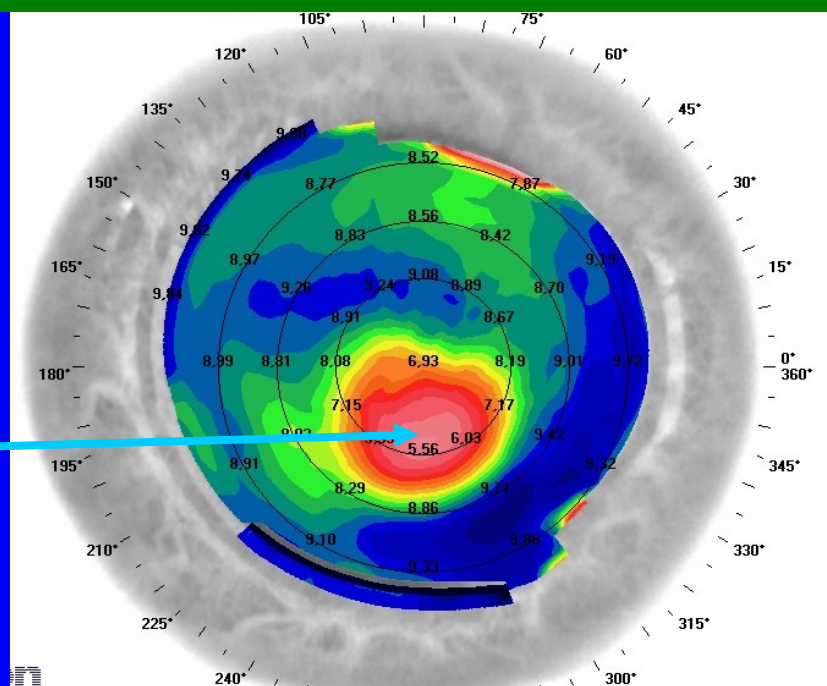
www.welver-optik.de

HH-Topographie

Patient 21 Jh

Deutlich sichtbarer
Keratokonus

Vor der OP



www.welver-optik.de

Nach der OP (Cross-Linking)

—> Stabilisierung,
keine Visusbesserung

Deutliche Besserung durch
Wala-Organpräparate

